Научная статья

УДК 636.52/.58.085.12

Развитие внутренних органов кур-несушек при включении в рацион фитобиотиков

Елена Викторовна Шацких[1], Евгений Георгиевич Несват[2], Елена Владимировна Дегтярева[2], Екатерина Николаевна Латыпова[2]

[1]ФГБОУ ВО "Уральский государственный аграрный университет»; [2]ПАО «Птицефабрика «Боровская» имени А.А. Созонова»

Аннотация: *Изучено развитие внутренних органов кур-несушек кросса Хай-Лайн Браун при одновременном включении в состав рациона фитобиотических добавок «Активо» (100 г/т корма) и «Активо Ликвид» (200-500 мл/1000 л питьевой воды) в возрасте 14-42 недель жизни. Установлено, что применение фитобиотиков по предлагаемой схеме способствует лучшему развитию органов желудочно-кишечного тракта, в частности, пищевода, железистого и мышечного желудков, кишечника и его слепых отростков. Морфологическое состояние фабрициевой сумки демонстрирует признаки хорошего гуморального иммунитета у несушек под воздействием изучаемых препаратов, что обеспечило повышение сохранности поголовья кур на 1,27%.*

Ключевые слова: *куры-несушки, фитобиотики, внутренние органы, морфология фабрициевой сумки, сохранность поголовья.*

Для цитирования: *Шацких, Е.В. Развитие внутренних органов кур-несушек при включении в рацион фитобиотиков / Е.В. Шацких, Е.Г. Несват, Е.В. Дегтярева, Е.Н. Латыпова // Птицеводство. – 2022. – №6. – С. 48-53.*

doi: 10.33845/0033-3239-2022-71-6-48-53

Введение. На сегодняшний день перспективным является направление создания и применения фитобиотиков в кормлении сельскохозяйственной птицы [1,2]. Отличительной характеристикой фитобиотических препаратов является их способность к стимуляции секреции эндогенных ферментов, что благоприятно действует на переваримость и использование питательных веществ кормов. Фитобиотики, относясь к природным стимуляторам роста (ПСР), могут стать многообещающей заменой антибиотических стимуляторов роста в современных животноводческих хозяйствах. Объединенные в сбалансированную смесь, различные ПСР эффективно противостоят вторжению патогенных организмов и неблагоприятным условиям содержания [3,4].

«Активо» – кормовая добавка, содержащая в своем составе в качестве действующих веществ смесь эфирных масел из экстрактов тимьяна, розмарина, орегано (душицы), экстракт перца чили, а также наполнитель – гидрогенизированные растительные жиры.

«Активо Ликвид» – жидкая эмульгированная кормовая добавка, содержащая в качестве действующих веществ масло корицы, масло орегано и лимонную кислоту, вспомогательные вещества (пектин, хлорид натрия) и дистиллированную воду.

Препараты обладают антибактериальными, противогрибковыми, противопаразитарными и антиоксидантными свойствами, стимулируют процессы пищеварения.

Цель работы – оценка развития отдельных внутренних органов кур при включении в состав рациона фитобиотических кормовых добавок «Активо» и «Активо Ликвид».

Материал и методика исследований. Исследования проводились на ремонтном молодняке и курах-несушках кросса «Хай-Лайн Браун» в условиях ПАО «Птицефабрика «Боровская». Для проведения научно-хозяйственного опыта согласно схеме эксперимента (табл. 1) в 14-недельном возрасте по методу аналогов были сформированы контрольная и опытная группы ремонтного молодняка по 2100 гол. в каждой, в соответствии с рекомендуемыми методиками ФНЦ «ВНИТИП» РАН [5]. Технологические параметры содержания и кормления контрольной и опытной птицы соответствовали рекомендациям, принятым на птицефабрике для данного кросса.

Кормление птицы было фазовое – с 14 по 24 недели и с 25 недели до конца опыта (42 недели), содержание кур – клеточное. В ходе опыта была проведена анатомическая разделка тушек птицы (согласно методике ФНЦ «ВНИТИП» РАН [6]). Для этого в 24- и 32-недельном возрасте отбирались по 5 контрольных и опытных кур-несушек со средней живой массой по группе. Убой проводился методом декапитации. Оценивали абсолютную и относительную массу следующих внутренних органов: пищевод, железистый и мышечный желудки, печень, кишечник, слепые отростки, яичник и яйцевод. Изучали развитие гребня путем измерения его высоты и длины.

Наряду с анализом развития внутренних органов, проводилось морфо-гистологическое исследование фабрициевой сумки кур. Образец органа брали от 3 голов из каждой группы в возрасте 24 и 32 недель. Материал фиксировался в 10% растворе нейтрального формалина. Изучение общих структурных изменений проводилось на парафиновых срезах, препараты окрашивали гематоксилином и эозином по общепринятой методике. Все гистологические исследования документировались фотографированием на микроскопе.

В течение эксперимента вели учет сохранности поголовья и причин падежа.

Результаты исследований и их обсуждение. Анализ развития внутренних органов в возрасте 24 недель показал, что куры опытной группы отличались большей, по сравнению с контрольными особями, массой пищевода – на 19,80%, железистого желудка – на 0,8%, печени – на 12,53% (P≤0,05), а по массе мышечного желудка уступали контролю на 4,08%. Масса кишечника кур, получавших фитобиотические добавки, превышала контроль на 0,07%, при этом кишечник был длиннее, чем у контрольных особей, на 1,65%. Наиболее развитыми у опытных кур оказались слепые отростки, превышающие контроль по массе на 27,59% (P≤0,05), а по длине – на 8,41% (табл. 2).

Таблица 1. Схема проведения эксперимента

Группа	Контрольная	Опытная
Количество голов	**2100**	**2100**
Условия кормления	Основной рацион (ОР) – комбикорм с питательностью, соответствующей рекомендациям для кросса.	ОР + «Активо» в количестве 100 г/т комбикорма с 16 по 21 недели жизни, в течение 42 дней; «Активо Ликвид» в количестве: - 500 мл/1000 л воды с 21-недельного возраста в течение 5 дней, и с 24-недельного возраста в течение 5 дней; -200 мл/1000 л воды с 30-недельного возраста в течение 5 дней.

Таблица 2. Развитие внутренних органов и гребня у кур-несушек в возрасте 24 недель, M±m (n=5)

Показатель	Группа	
	Контрольная	Опытная
Живая масса, г	1845,20±2,99	1844,20±3,09
Пищевод, г	3,94±0,19	4,72±0,31
см	17,20±0,56	16,84±0,52
% к живой массе	0,21	0,26
Железистый желудок, г	5,98±0,31	6,02±0,22
% к живой массе	0,32	0,33
Мышечный желудок, г	26,00±0,81	24,94±1,14
% к живой массе	1,41	1,35
Печень, г	37,02±0,84	41,66±1,22*
% к живой массе	2,01	2,26
Кишечник, г	82,28±2,88	82,34±2,28
см	163,80±5,60	166,50±2,78
% к живой массе	4,46	4,46
Слепой отросток, г	3,19±0,23	4,07±0,12*
см	18,30±0,25	19,84±0,72
% к живой массе	0,17	0,22
Яичник, г	52,32±3,52	49,54±2,94
% к живой массе	2,83	2,69
Яйцевод, г	60,72±2,97	58,26±1,46
см	77,30±1,97	80,60±1,63
% к живой массе	3,29	3,16
Высота гребня, см	2,82±0,11	2,90±0,15
Длина гребня, см	5,64±0,30	5,56±0,20

Различия с контролем достоверны при: *p<0,05.

В ходе анализа репродуктивных органов в возрасте 24 недель установлено, что абсолютная масса яичников и яйцевода у контрольных кур была выше, чем у опытных аналогов, на 5,61 и 4,22% соответственно, при этом длина яйцевода кур опытной группы превосходила контроль на 4,27%. Оценка развития гребней кур в возрасте 24 недель свидетельствовала о их полноценном, соответствующем возрасту развитии в обеих груп-

Таблица 3. Развитие внутренних органов и гребня у кур-несушек в возрасте 32 недель, M±m (n=5)

Показатель	Группа	
	Контрольная	Опытная
Живая масса, г	1902,80±8,42	1891,20±32,51
Пищевод, г	3,70±0,20	4,71±0,27*
см	17,68±0,27	17,64±0,75
% к живой массе	0,19	0,25
Железистый желудок, г	6,15±0,31	6,65±0,28
% к живой массе	0,32	0,35
Мышечный желудок, г	27,14±1,07	31,94±1,61*
% к живой массе	1,43	1,69
Печень, г	49,73±3,24	43,24±2,55
% к живой массе	2,61	2,29
Кишечник, г	99,29±3,83	103,36±3,27
см	177,60±5,01	184,50±6,79
% к живой массе	5,22	5,46
Слепой отросток, г	4,17±0,19	4,75±0,23
см	18,53±0,82	20,18±0,75
% к живой массе	0,22	0,25
Яичник, г	48,00±3,14	43,96±3,14
% к живой массе	2,52	2,32
Яйцевод, г	72,64±4,15	76,42±5,06
см	82,50±3,01	80,40±1,65
% к живой массе	3,82	4,04
Высота гребня, см	3,20±0,14	4,26±0,19**
Длина гребня, см	5,90±0,35	6,12±0,18

Различия с контролем достоверны при: *p<0,05; **p<0,01.

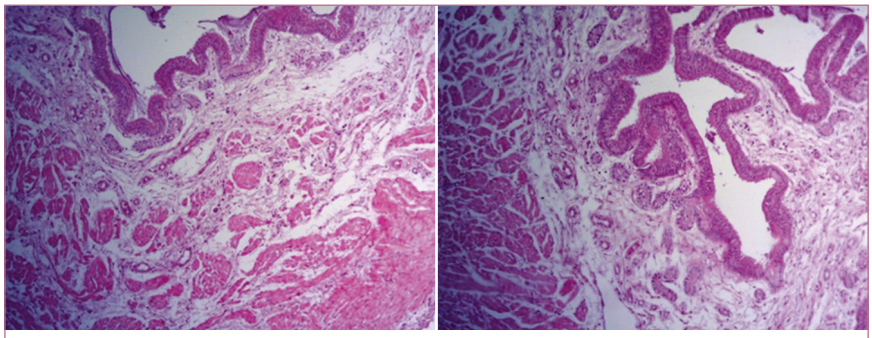

Рисунок 1. Гистокартина фабрициевой сумки кур-несушек контрольной группы в возрасте 24 недель. Ув. 100

пах, что говорит о физиологической готовности птиц к полноценной яйцекладке.

В возрасте 32 недель, как и в предыдущий возрастной период, отмечено лучшее развитие органов системы пищеварения под воздействием фитопрепаратов у опытных кур по сравнению с контрольными аналогами (табл. 3). Так, превосходство по абсолютной и относительной массе пищевода составило 27,30% (P≤0,05) и 0,06% соответственно; абсолютная масса железистого и мышечного желудков опытных особей превосходила контроль на 8,13 и 17,69% (P≤0,05), а их относительная масса – на 0,26 и 0,03%; абсолютная и относительная масса кишечника – на 4,10 и 0,24%, а его длина – на 3,88%.

Слепые отростки кур опытной группы, аналогично первому исследованию (в возрасте 24 недель), превосходили контроль по абсолютной и относительной массе на 13,91 и 0,03% соответственно, а по длине – на 8,90%.

Абсолютная и относительная масса яйцевода в 32-недельном возрасте у кур опытной группы была больше, чем у контрольных аналогов, на 5,2 и 0,22% соответственно. Высота гребня у кур опытной группы была больше, чем у кур контрольной группы, на 33,12% (P≤0,01), а длина – на 3,73%.

Морфологическое исследование фабрициевой сумки кур контрольной группы в 24-недельном возрасте (рис. 1) показало, что мышечная оболочка органа была со значительным отеком стромы, миоциты с дистрофическими изменениями. Просвет бурсы выстилался многорядным цилиндрическим эпителием с ресничками на апикальной поверхности без признаков повреждения. Под эпителиальным слоем в толще слизистой оболочки среди отечной стромы определялись немногочисленные лимфоциты и плазмоциты. Лимфоидные фолликулы не определялись.

Гистологическая структура бурсы кур опытной группы в 24-недельном возрасте оставалась сохраненной (рис. 2). Гладкие миоциты формировали хорошо различимые разнонаправленные слои. Просвет бурсы выстилался многорядным цилиндрическим эпителием без признаков повреждения. Непосредственно под эпителиальным слоем в толще слизистой оболочки определялись немногочисленные лимфоидные фолликулы, преимущественно крупного и среднего размера, имевшие округлую, овоидную или трапециевидную форму, формировавшие 1-2 ряда. Зоны в фолликулах являлись неразличимыми. В отдельных фолликулах наблюдались редкие очаги деструкции.

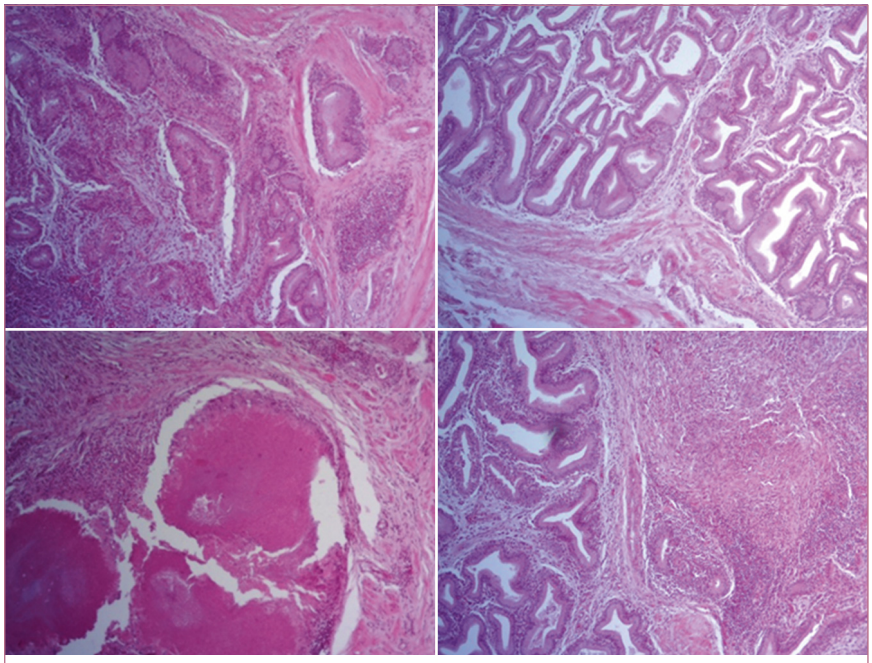

Рисунок 2. Гистокартина фабрициевой сумки кур-несушек опытной группы в возрасте 24 недель. Ув. 200

В возрасте 32 недель бурса кур контрольной группы (рис. 3) характеризовалась явными инволютивными изменениями, в стенке наблюдался выраженный отек, отмечались участки жировой ткани, визуализировалась четко выраженная разросшаяся соединительная ткань между долями бурсы, а также уплотнение подэпителиальной соединительнотканной выстилки, содержащей немногочисленные лимфоциты и плазмоциты. Эпителий был с выраженными дистрофическими изменениями, на отдельных участках слущен в просвет.

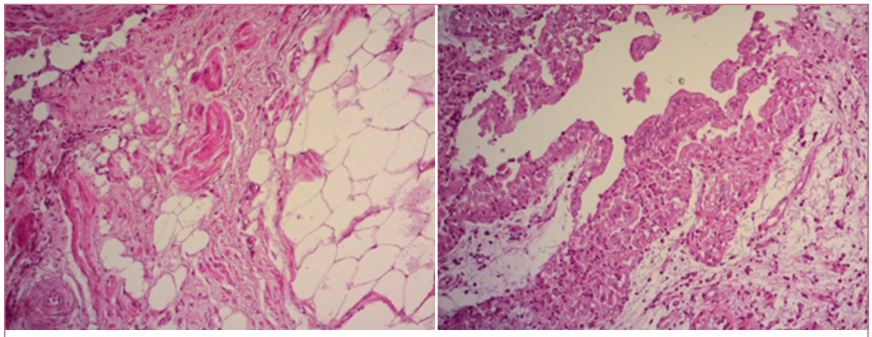

Рисунок 3. Гистокартина фабрициевой сумки кур-несушек контрольной группы в возрасте 32 недель. Ув. 200

В образцах фабрициевой сумки кур опытной группы 32-недельного возраста (рис. 4) наблюдался отек стромы мышечной оболочки, миоциты были с дистрофическими изменениями. Просвет бурсы выстилался многорядным цилиндрическим эпителием с ресничками на апикальной поверхности без признаков повреждения. Отмечались умеренно выраженные инволютивные процессы в виде отека подэпителиальной соединительной ткани. Под эпителиальным слоем, в толще слизистой оболочки, наблюдалась диффузно-очаговая инфильтрация, представленная, в основном, мононуклеарами и единичными лимфоидными фолликулами неправильной формы без светлых центров.

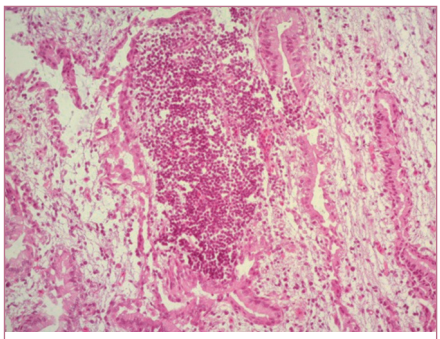

Рисунок 4. Гистокартина фабрициевой сумки кур-несушек опытной группы в возрасте 32 недель. Ув. 200

Введение изучаемых фитодобавок в технологию содержания птицы привело к более высокой сохранности поголовья (табл. 4): сохранность кур в опытной группе за период 14-42 недели жизни превосходила контроль на 1,27%.

Анализ причин падежа показал, что у кур опытной группы отсутствовали болезни органов дыхания, был зафиксирован меньший падеж по причине болезней органов желудочно-кишечного тракта (энтерит, отравления, воспаление

Таблица 4. Сохранность и причины падежа кур, %

Показатель	Группа	
	Контрольная	Опытная
Сохранность за весь период опыта (14-42 недели)	97,42	98,69
Причины падежа, % от начального поголовья:		
Болезни органов желудочно-кишечного тракта	0,29	0,13
Перитонит	0,53	0,28
Истощение	0,33	0,24
Гепатит	0,62	0,33
Болезни органов дыхания	0,10	-
Болезни органов яйцеобразования	0,43	0,19
Расклев	0,10	0,05
Травма	0,10	0,09
Колибактериоз	0,05	-

сумки мускульного желудка, язвы желудка и пр.), гепатита, истощения и перитонита соответственно на 0,16; 0,29; 0,09 и 0,24%. Нельзя не отметить, что в опытной группе зарегистрировано меньше по сравнению с контролем падежа птицы от болезней органов яйцеобразования (на 0,24%), а также по причине расклева. Случаи заболевания колибактериозом у птиц, потреблявших фитобиотики, отсутствовали.

Таким образом, результаты анализа сохранности поголовья и причин падежа птиц свидетельствуют, что исследуемые добавки способствуют повышению иммунного статуса и увеличению сопротивляемости организма к неблагоприятным факторам.

Заключение. Результаты исследований свидетельствуют, что включение экспериментальных фитодобавок «Активо» и Активо Ликвид» в рацион ремонтного молодняка и кур-несушек по предложенной схеме способствовало лучшему развитию их внутренних органов, в особенности органов желудочно-кишечного тракта, а также гребней. Морфологическое исследование фабрициевой сумки кур показало, что введение в рацион фитодобавок сопровождается более полноценным развитием органа по сравнению с контролем и более поздней его инволюцией, что способствует поддержанию иммунологической реактивности в организме на нормальном уровне, обеспечивая повышение сохранности поголовья.

Литература

1. Рыжов В.А., Рыжова Е.С., Короткий В.П. [и др.] Разработка и промышленное применение отечественных фитобиотиков // Научно-методический электронный журнал Концепт. - 2015. - №Т13. - С. 3236-3240.
2. Багно О.А., Прохоров О.Н., Шевченко С.А. [и др.] Фитобиотики в кормлении сельскохозяйственных животных // Сельскохозяйственная биология. - 2018. - Т. 53. - №4. - С. 687-697.
3. Шмакова С.В., Ланцева Н.Н. Перспектива использования фитобиотика в рационах цыплят-бройлеров // Основы и перспективы органических биотехнологий. - 2020. - №1. - С. 48-51.
4. Буяров В.С., Червонова И.В., Меднова В.В., Ильичева И.Н. Эффективность применения фитобиотиков в птицеводстве (обзор) // Вестник аграрной науки. - 2020. - №3. - С.44-59.
5. Методика проведения научных и производственных исследований по кормлению сельскохозяйственной птицы. Молекулярно-генетические методы определения микрофлоры кишечника / И.А. Егоров, В.А. Манукян, Т.Н. Ленкова [и др.]. - Сергиев Посад: ВНИТИП, 2013. - 51 с.
6. Методика проведения анатомической разделки тушек, органолептической оценки качества мяса и яиц сельскохозяйственной птицы и морфологии яиц / Лукашенко В.С., Лысенко М.А., Столляр Т.А. Ленкова [и др.]. - Сергиев Посад: ВНИТИП, 2013. - 35 с.

Сведения об авторах:

Шацких Е.В.: доктор биологических наук, профессор; тел. 89221076792. **Несват Е.Г.:** генеральный директор. **Дегтярева Е.В.:** финансовый директор. **Латыпова Е.Н.:** кандидат биологических наук, главный зоотехник.

Статья поступила в редакцию 28.04.2022; одобрена после рецензирования 20.05.2022; принята к публикации 29.05.2022.

Research article

The Development of the Internal Organs in Laying Hens Fed Phytobiotic Additives

Elena V. Shatskikh[1], Evgeny G. Nesvat[2], Elena V. Degtyareva[2], Ekaterina N. Latypova[2]

[1]Ural State Agrarian University; [2]Borovskaya poultry farm named after A.A. Sozonov

Abstract. *The effects of phytobiotic additives Activo (100 ppm) and Activo Liquid (200-500 mL/1000 L of drinking water) on the development of the internal organs in Hy-Line Brown laying hens (2,100 birds per treatment, 14-42 weeks of age) were studied. It was found the periodic application of the phytobiotics to hens improved the development of the organs of gastrointestinal tract including esophagus, proventriculus, gizzard, intestine, ceca as compared to control. The improvements in the histomorphology of bursa were also found; corresponding enhancement of antibody-mediated immunity presumably contributed to the decreased mortality rate (by 1.27% in compare to control).*

Keywords: *laying hens, phytobiotics, internal organs, morphology of bursa, mortality rate.*

For Citation: *Shatskikh E.V., Nesvat E.G., Degtyareva E.V., Latypova E.N. (2022) The development of the internal organs in laying hens fed phytobiotic additives. Ptitsevodstvo, 71(6): 48-53. (in Russ.)*
doi: 10.33845/0033-3239-2022-71-6-48-53

References

1. Ryzhov VA, Ryzhova ES, Korotky VP, Zenkin AS, Marisov SS (2015) The development and application of Russian phytobiotics. *Sci. Method. Electr. J. Concept,* (T13):3236-40 (in Russ.). **2.** Bagno OA, Prokhorov ON, Shevchenko SA, Shevchenko AI, Dyadichkina TV (2018) *Agric. Biol.,* 53(4):687-97, doi 10.15389/agrobiology.2018.4.687rus (in Russ.). **3.** Shmakova SV, Lantseva NN (2020) Prospects for the use of phytobiotics in intake of chicken-broilers. *Bas. Prosp. Org. Biotechnol.*, (1):48-51 (in Russ.). **4.** Buyarov VS, Chervonova IV, Mednova VV, Ilyicheva IN (2020) *Her. Agrar. Sci.*, (3):44-59, doi 10.17238/issn2587-666X.2020.3.44 (in Russ). **5.** Egorov IA, Manukyan VA, Lenkova TN [*et al.*] Protocols of Scientific and Commercial Research on Poultry Nutrition. Molecular Genetic Analysis of Intestinal Microbiota. Sergiev Posad, VNITIP, 2013, 51 pp. (in Russ.). **6.** Lukashenko VS, Lysenko MA, Stollyar TA [*et al.*] Protocols of Anatomic Dissection of Poultry Carcasses, Organoleptic Assessment of Poultry Meat and Eggs, Determination of Egg Morphology. Sergiev Posad, VNITIP, 2013, 35 pp. (in Russ.).

Authors:

Shatskikh E.V.: Dr. of Biol. Sci., Prof.; tel. +79221076792. **Nesvat E.G.:** General Director. **Degtyareva E.V.:** Financial Director. **Latypova E.N.:** Cand. of Biol. Sci., Chief Zootechnician.

Submitted 28.04.2022; revised 20.05.2022; accepted 29.05.2022.

© Шацких Е.В., Несват Е.Г., Дегтярева Е.В., Латыпова Е.Н., 2022

ОТРАСЛЕВЫЕ НОВОСТИ

«Элинар-Бройлер» планирует запустить племенной репродуктор в 2023 году

Завершение строительства репродуктора подмосковной птицефабрики «Элинар-Бройлер» запланировано на III квартал 2023 года.

Сумма инвестиций в проект, который будет реализован в Наро-Фоминском округе, составит 1,6 млрд рублей, уточнил губернатор Московской области Андрей Воробьев.

На открытие нового направления бизнеса – производство племенного материала для импортозамещения – птицефабрике «Элинар-Бройлер», имеющей статус системообразующего предприятия, выделен льготный кредит на 1 млрд рублей. Региональное правительство сопровождает проект в рамках программы «Новая экономика Подмосковья» (НЭП).

После завершения строительства «Элинар-Бройлер» будет ежегодно получать 168 млн голов птицы в собственном племенном репродукторе и производить 350 тысяч тонн мяса. На предприятии появится 150 дополнительных рабочих мест.

Источник: meat-expert.ru